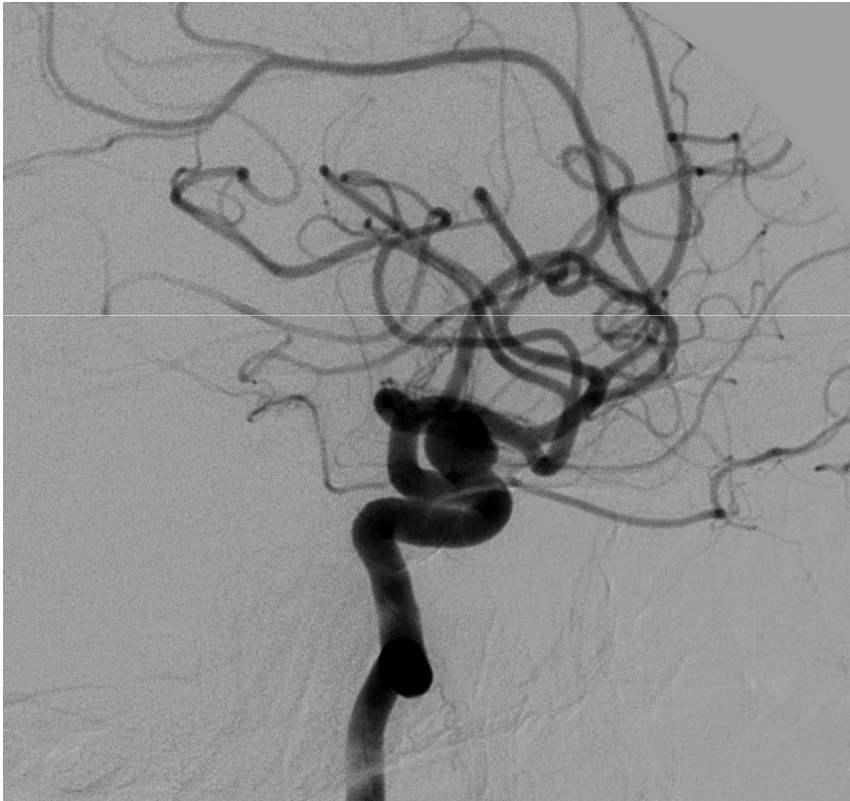

Aneurisma carótido-oftálmico
incidental pequeño tratado
mediante técnica de remodeling con
balón.

Clínica

- Paciente de 58 años de edad sin antecedentes de interés. Diagnosticada de aneurisma cerebral incidental carótido oftálmico derecho, pequeño (7 mm), en RM realizada por cefalea inespecífica.

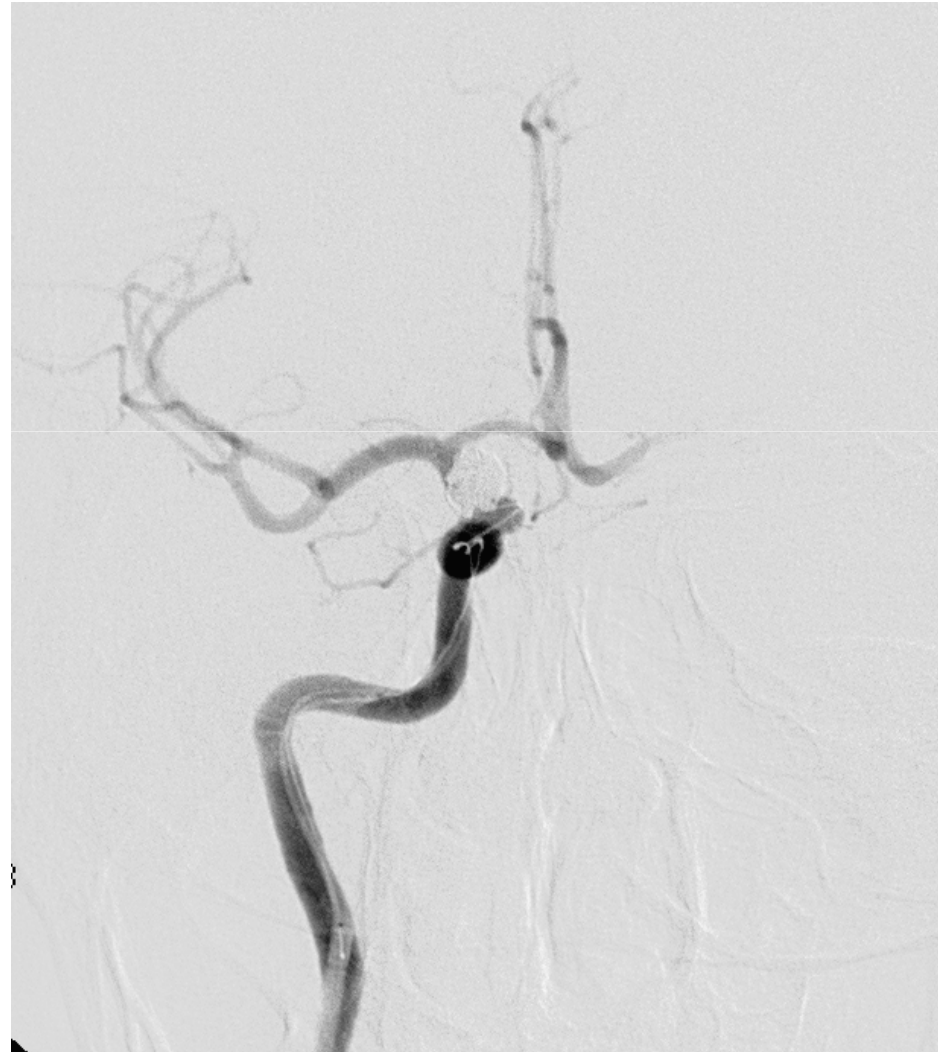
Arteriografía diagnóstica



Intervención: acceso

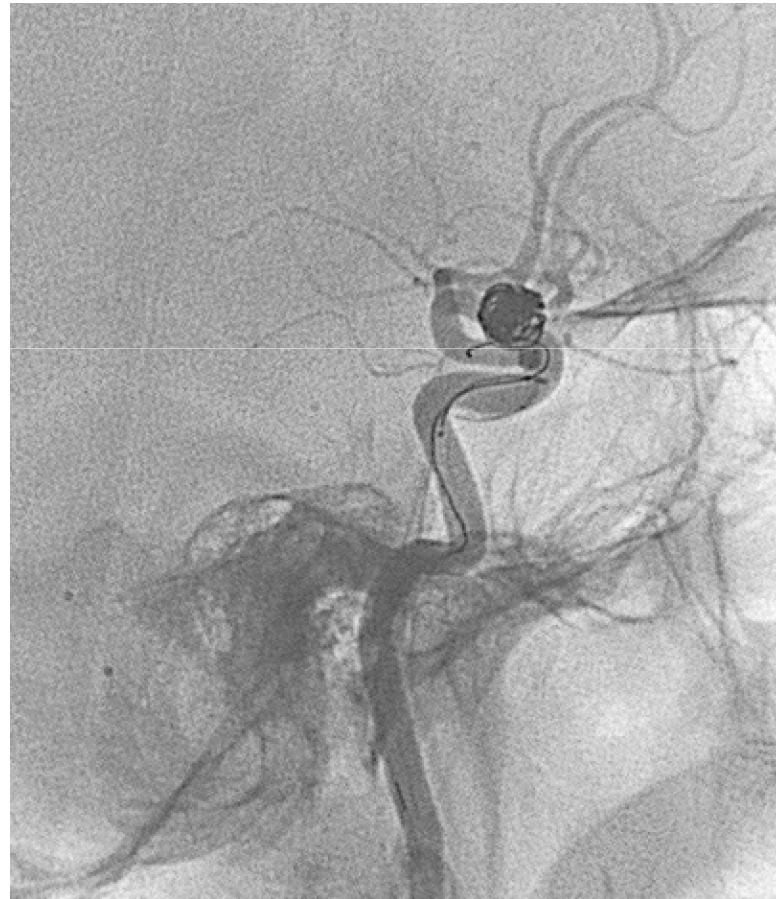Acceso triaxial:

- Introduccion cook shuttle 6F ascendido a carótida común.
- DAC 44 posicionado en carótida interna cervical
- Microcatéter SL-10 y guía synchro 14



Intervención: embolización

- Relleno del saco con coils: coil inicial target 360 standard y relleno con target 360 soft y helical
- Remodeling con balón eclipse posicionado en el cuello aneurismático



Resultado final: cierre completo

